Münster.1933.№34 Med Diss.

Chirurgische Klinik der Universität Münster ⟨Westf.⟩
⟨Direktor: Professor Dr. Coenen⟩.

Hemiopisthotoxon,
eine Wirbelmißbildung.

✣

INAUGURAL-DISSERTATION

zur Erlangung der Doktorwürde
der Hohen Medizinischen Fakultät der Westfälischen
Wilhelms-Universität zu Münster ⟨Westf.⟩

vorgelegt von

Alfred Heinkele
aus Koblenz/Rhein.

1/9/3/2

Gedruckt in der Dissertationsdruckerei Robert Kleinert, Quakenbrück.

Dekan: Professor Dr. Herzog.
Referent: Privatdozent Dr. H. Walter.
Korreferent: Professor Dr. H. Coenen.

R. UNIV.
BIBLIOTHEEK
LEIDEN

Gedruckt mit Genehmigung der Medizinischen Fakultät der
Westfälischen Wilhelms-Universität zu Münster (Westf.)

Meinen lieben Eltern!

Digitized by the Internet Archive
in 2026

https://archive.org/details/IA41546201_0057

Hemiopisthotoxon,
eine Wirbelmißbildung.

Bei der Präparation einer skoliotischen Wirbelsäule wurde als zufälliger Befund eine Mißbildung des 6. Halswirbels festgestellt, bei welcher der linke halbe hintere Bogenanteil vollständig fehlte. V. Putti gibt dieser Wirbelmißbildung den Namen Hemiopisthotoxon, d. h. Wirbel mit fehlendem halben hinteren Bogenanteil[1]).

Das anatomische Präparat, das sich in der Sammlung der Chirurgischen Klinik Münster i. Westf. befindet, ist ein Geschenk des Anatomischen Instituts Münster (Prof. Heiderich). Es stammt

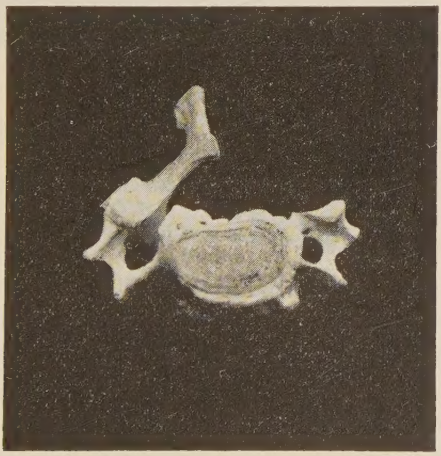

Bild 1.

Bild 1 gibt die Ansicht des 6. Halswirbels, von oben gesehen, wieder.

---

[1]) ἥμι = halb, ὄπισθεν = hinten, τόξον = Bogen.

von einem I. L., 56 Jahre, der 1929 Selbstmord durch Erhängen verübte. Sonstige Angaben fehlen.

Die ersten beiden Bilder zeigen in dem Fehlen des linken halben hinteren Bogenanteils den Typ des Hemiopisthotoxon

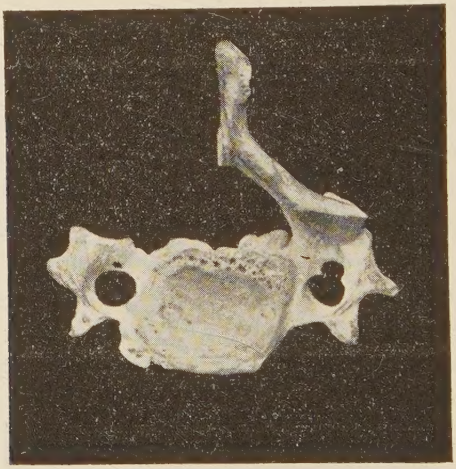

Bild 2.

Bild 2 veranschaulicht den Wirbel, von unten gesehen.

Die isolierte Betrachtung des 6. Halswirbels läßt, im Vergleich zu einem normalen Wirbel, eine muldenförmige Eindellung erkennen. Der Wirbel weist in seinem Körper einen gut konfigurierten Bau auf. Die Höhe des Körpers beträgt an der Vorderseite gemessen 1,2 cm, hinten 1,4 cm; die Körperbreite mißt 2,1 zu 3,0 cm. Die Maße entsprechen einem 6. Halswirbel einer normalen Wirbelsäule.

Das Charakteristikum der Halswirbelsäule, das Foramen transversarium der Querfortsätze, ist beiderseits gut ausgebildet. Die Maße betragen rechts, der normalen Seite, 0,6 zu 1,0 cm, links 0,7 zu 0,8 cm, zeigen also links eine deutliche Verkürzung.

Die Wirbelbogenhälfte, worunter Querfortsatz, hinterer Bogenabschnitt mit Proc. spinosus-Anteil zu rechnen ist, erscheint rechts normal und gut ausgebildet.

Der Defekt der linken Hälfte wird durch den darübergelegenen und nachfolgenden Bogen derart überbrückt, daß weder klinisch noch röntgenologisch die angeborene Mißbildung am Lebenden hätte nachgewiesen werden können.

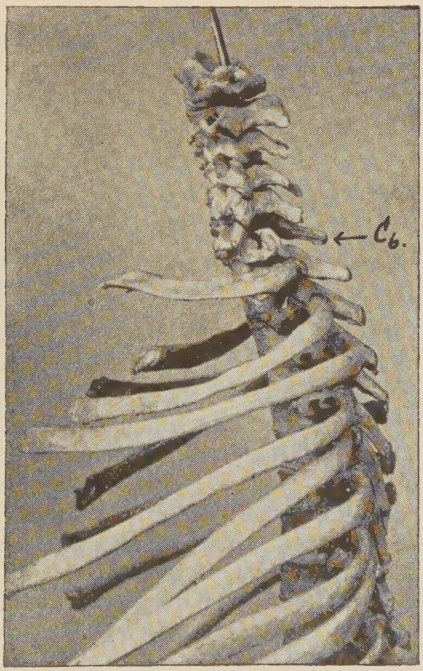

Bild 3.

Das Bild 3, das einen Teil der Wirbelsäule von der linken Seite aufgenommen darstellt, zeigt die Lücke des fehlenden hinteren Bogenanteils von C. 6.

Der linke Querfortsatz besitzt neben Tuberculum ant. et post. nur die Proc. artic. sup. et inf. Weiterer hinterer Bogenanteil und Proc. spinosus-Anteil fehlen. Die ganze linke Seite ist gegenüber der rechten Seite deutlich verschmälert. Das beweisen auch die Maße. Die Gelenkfläche des Proc. artic. sup. rechts wird mit 1,4 zu 1,0 cm gemessen, die des Proc. artic. sup. links 0,9 zu 0,7

cm; die Gelenkfläche des Proc. artic. inf. rechts beträgt 1,2 zu 0,9 cm, die des Proc. artic. inf. links fehlt.

Der Abstand zwischen der Vorderkante des Proc. artic. sup. rechts und zwischen dem Tuberc. post. rechts mißt 1,5 cm, dagegen links nur 1,1 cm.

Die Verbindungsbrücken zwischen Körper und Bogen, die Wurzeln des Querfortsatzes, sind rechts deutlich stärker und massiver als links. Der Proc. spinosus-Anteil rechts zeigt im Bereich dieser Wirbelsäule eine normale Länge von 3,0 cm. Auch die Beobachtung an den angrenzenden Wirbeln, dem 5. und 7. Halswirbel, ergeben interessante Vergleiche. Da die Gelenkfläche des Proc. artic. sup. links des 6. Halswirbels verkleinert, ist die Ansatzgelenkfläche des Proc. artic. inf. des 5. Halswirbels gleichfalls verschmälert. Die Gelenkfläche des Proc. artic. sup. links des 7. Halswirbels erscheint rauh und nicht angelegt, da ihr Gegenpol, die Fläche des Proc. artic. inf. des 6. Halswirbels fehlt.

Als Nebenbefund ist eine Dorsolumbalskoliose zu erwähnen. Die Bilder 4 und 5 stellen die Wirbelsäule in toto von vorne (Bild 4) und von hinten (Bild 5) aufgenommen dar.

Die Aufnahme 4 läßt eine starke linkskonvexe Dorsolumbalskoliose und einen Tiefstand der rechten Darmbeinschaufel erkennen, jedoch ist keine Veränderung des 6. Halswirbels sichtbar. Dagegen zeigt Bild 5 neben der Skoliose und dem Beckentiefstand deutlich den fehlenden Bogenanteil von C. 6.

Bei Beschreibung der Wirbelsäule ist zu sagen, daß numerische Abweichungen von der Normalformel nicht bestehen: Vertebrae 1.—7. cervic., 8.—19. dorsal, 20.—24. lumb., 25.—29. sacral liegen vor. Die Coccygealwirbel sind nicht vollständig vorhanden.

Die Skoliose erstreckt sich von D 9 bis L 5. Der Scheitelpunkt der gewinkelten Verbiegung liegt in L 2. Die Wirbel L 1 und L 2 sind keilartig verformt, deutlich im L 2 ausgeprägt. Diese beiden Wirbel sind aus dem Gefüge der Wirbelreihe herausgepreßt, so daß die Kanten im inneren Bogen sich leicht in die anliegenden Wirbelkörperflächen hineingeschoben haben. Die Druckachse der Wirbelsäule liegt näher der Concavität der Skoliose, die Wirbel sind auf dieser Seite zusammengepreßt; die Convexseite liegt außerhalb der Druckachse, diese Seite ist einer besonderen Vertikalbelastung nicht ausgesetzt. Als Folge dieser Belastungsvor-

gänge findet sich, neben der Subluxationsstellung der im Scheitel der Skoliose liegenden Wirbel, auf der Convexseite zwischen L 2 und L 3, auf der anderen Seite zwischen L 4 und L 5 ein keilförmiger Spalt. Weiterhin bemerkt man als Folge des anormalen Druckachsenverlaufes auf der Concavseite größere Massen von

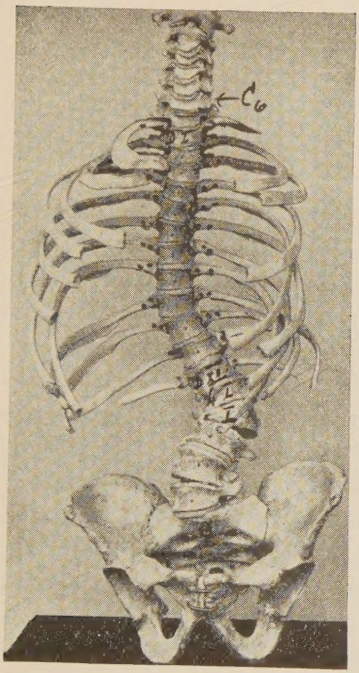

Bild 4.

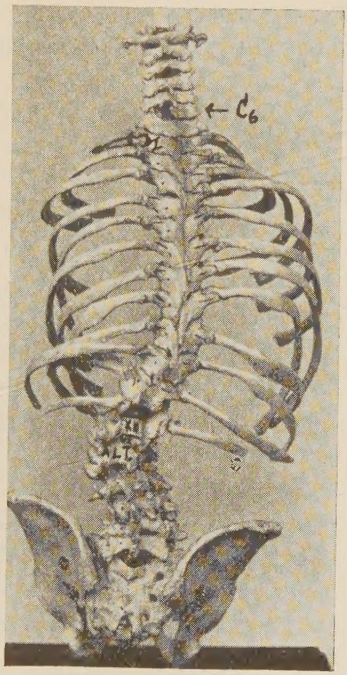

Bild 5.

Randwucherungen und Wulstbildungen, so eine Spangen- und Brückenbildung von D 12 bis L 3. Durch diese Anlagerung wird das Fehlen der herausgepreßten Wirbel ausgeglichen und eine Verstärkung der geschwächten Wirbelsäule erreicht.

Beim Vergleich mit einer normalen Wirbelsäule hat diese Dorsolumbalskoliose zu einer leichten Gegenkrümmung in den letzten Lendenwirbeln geführt, und hiermit zusammenwirkend zu einer Schrägstellung der Kreuzbeinwirbel innerhalb des Beckengefüges. Als Merkmal der unteren Gegenkrümmung ergibt sich ein einseitiger Beckentiefstand. Die rechte Darmbeinschaufel steht tiefer als die linke, die Spina iliaca ant. sup. links ist 1,5 cm höher als

rechts. Außerdem hat sich durch die leichte Linksdrehung der innerhalb der Skoliose liegenden Wirbel eine Rechtstorsion der Brustwirbel ergeben, die in einer leichten Störung des Laufes der Dornfortsatzreihe (Bild 5) und in minimalen Höhenunterschieden der Wirbel sich ausprägt. An der Halswirbelsäule lassen sich keine Verbiegungen oder statischen Veränderungen feststellen. Die Halswirbelkörper zeigen nur im Gegensatz zur Norm an ihren vorderen Kanten wulstige Ausziehungen.

Zum Verständnis der morphologischen Mißbildungen der Wirbelsäule ist es notwendig, ganz kurz auf einige entwicklungsgeschichtliche Daten einzugehen.

Als Mutterboden für die Bildung des Wirbels bezw. der Wirbelsäule sehen wir neben der unpaarig-angelegten Chorda dorsalis das Sklerotomgewebe an. Es ist aus einem Teil der mesenchymalen Ursegmente gebildet. Einzelne Partien dieser paarigen Wirbelsäulenanlage umwachsen die Chorda, verdichten sich ventral zur hypochordalen Spange, dem Bezirk der Wirbelkörperanlage. Andere Sklerotomzellen dringen seitlich als intermuskuläre Septen, den primitiven Wirbelbögen, in die Ursegmente. Diese „häutige Wirbelsäule" macht die histologische Metamorphose der Verknorpelung durch. Es tritt die knorpelige Umwandlung zuerst im Gebiete des Körpers, später in der dorsalen Bogenhälfte auf. Der Körper ist bilateral angelegt in dem Sinne, daß zwei zu beiden Seiten der Chorda gelegene größere Knorpelherde durch eine dünne, die Chorda ventral umfassende Knorpelbrücke in Verbindung stehen. Dies von A. Froriep für wahrscheinlich gehalten, ist durch Untersuchungen von Charl. Müller an menschlichen Embryonen bewiesen worden.

Die Verknöcherungsperiode ist durch die Darstellungsweise mittels Röntgenstrahlen näher und besser ergründet. Alexander bewies durch seine Röntgenphotogramme, daß die primären Ossifikationsprozesse der Wirbelkörper und Bogenhälften selbständig und unabhängig voneinander erfolgen. Die Verknöcherung eines Wirbels geht nach Hertwig von drei Punkten aus, den sogenannten Knochenkernen. Zunächst je ein Kern in der Basis einer Bogenhälfte, später ein Kern in der Mitte des Kör-

pers. Die Ossifikation beginnt in den Wirbelbögen, vom Atlas caudalwärts sich ausbreitend. Die älteste Körperossifikation findet im 12. Brustwirbel statt und schreitet von hier aus in beiden Richtungen fort. Die paarige Anlage in den Bögen greift anfangs des 3. Monats als Doppelreihe auf die Brustwirbelsäule über.

Dieser Zeitpunkt ist von Wichtigkeit. Ein entwicklungshemmender Vorgang in der Anlage des Bogenanteils eines 6. Halswirbels muß in früher Embryonalzeit, vor dem 3. Monat vorhanden sein.

In der Mitte des dritten Monats finden wir in allen Brust- und Lendenwirbeln je einen Körperkern. In den oberen Brustwirbeln können wir gleichzeitig alle drei primären Knochenkerne, Körper- und Bogenkerne beobachten. In bezug auf die Verknöcherung lassen sich in diesem Entwicklungsstadium drei Formen unterscheiden: mit einem Kern (Lenden- und untere Brustwirbel), mit zwei (Halswirbel) und mit drei Kernen (obere Brustwirbel). Alexander gibt hierzu ein Schema an (Bild 6), das wegen seiner Uebersichtlichkeit beigefügt ist.

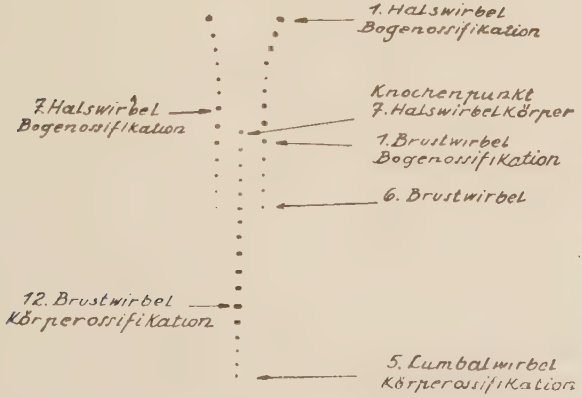

Bild 6.

Bild 6 zeigt ein Schema der Kernentwicklung der Wirbelsäule, dritter Monat (nach Alexander).

Später werden noch Nebenknochenkerne angelegt, die vollkommen verwachsen, und deren endgültige Verknöcherung bis zum 25. Lebensjahre vollendet sind.

Nach der Darstellung der normalen Entwicklung lautet die Frage: „Wie geht die abnorme morphologische Entwicklung des einzelnen Wirbelsäulenelementes, eines Metamer, vor sich, insbesondere die des Hemiopisthotoxon?"

Die systematische Erörterung der kausalen und formalen Genese der angeborenen Veränderungen der Wirbel ist in der neueren Literatur eng verknüpft mit der Frage nach der Entstehung gewisser Formen von Deformitäten der Wirbelsäule.

Die Erklärung des Zustandekommens einer abnormen morphologischen Entwicklung des einzelnen Wirbelsäulensegmentes, sowie der Zeitpunkt des Eintrittes dieser Veränderung lassen verschiedene Möglichkeiten zu. Es kann die Störung auf einer abnormen Keimbeschaffenheit (Vitium primae formationis) beruhen; sie kann später bei der Verknorpelung oder bei der Verknöcherung des Wirbels eingetreten sein.

Anatomen und Morphologen haben zu der Frage des Zustandekommens dieser Anomalie viele Theorien zusammengetragen. Zwar haben die ersten Forscher die Entstehung der metameren morphologischen Anomalien mehr als Element einer unvollständigen Variation, im Sinne der numerischen Variation, als die Anomalien in ihrem eigensten Wesen betrachtet.

Willet und Wallsham legen den Ursprung der Anomalien in die erste Periode der Differenzierung des Skelettes.

G. D'Ajutolo lehnt einen Fehler in der Ossifikation ab; er nimmt eine fehlerhafte Anlage in einer früheren Periode an.

C. Taruffi sieht die Ursache der Anomalien in einer ursprünglich abnormen Segmentierung der häutigen primitiven Wirbelsäule.

Die Untersuchungen von E. Rosenberg, der in seiner bekannten Theorie von der phylogenetischen Umformung der Wirbelsäule die Varietäten als „Repräsentantinnen von Entwicklungsstufen in der phylogenetischen Entwicklung der Wirbelsäule" auffaßt, erlangten große Bedeutung. Er hält es für mög-

lich, daß einmal „die knorpelige Anlage des Bogens auf einer Körperseite unterbliebe, während die Anlage des Bogens der anderen Seite zusammen mit der Anlage des Körpers bestehen bleibe, und sich richtig entwickeln könne". Zum anderen „es ließe sich auch denken, daß innerhalb der Periode, in welcher der knorpelige Wirbel aus seinen Komponenten als einheitliches, knorpeliges Gebilde sich herstellt, noch keine Störung des Entwicklungsprozesses eingetreten wäre, und daß eine Störung erst dadurch bedingt würde, daß einer der Verknöcherungspunkte des Wirbels nicht zur Entwicklung gelangt. Bei der Beschaffenheit der hier vorliegenden Halbwirbel müßte natürlich angenommen werden, daß jedenfalls der selbständige Knochenkern im Bereich des Bogens an der Seite, wo die Hälfte des Wirbels fehlt, nicht zur Entwicklung gekommen sei, und vielleicht auch der perichondral gelegene Knochenkern in der Mitte des Körpers sich nicht entwickelt habe. Ein Ausbleiben des Auftretens dieser Knochenkerne könne leicht zur Folge haben, daß die als Knorpel wohl angelegten Teile später unter dem Einfluß der angrenzenden Wirbel sich zurückbilden und schwinden. Daß aber ein sonst gewöhnlich zustandekommender Knochenkern gelegentlich nicht zur Entwicklung gelangen könne, ist an sich denkbar und könnte eine Folge davon sein, daß die Gefäße, welche bei der Entstehung eines Knochenkerns eine Rolle spielen, pathologisch affiziert waren und dadurch das Auftreten des Knochenkerns unmöglich machten".

P. Nau bearbeitet insbesondere die Frage der formalen Genese; er nimmt eine Störung in der Ossifikation an und teilt die Typen morphologischer Mißbildungen in zwei Kategorien, die vor der ostalen Periode und die während und nach der ostalen Periode.

H. Bluntschli verlegt die Entwicklung der Varietäten in eine frühe Zeit der Ontogenie, indem er sagt, diese seien „nichts anderes als die morphologischen Manifestationen einer sogen. Keimesvariation".

A. Fischel und Dwight behaupten, als die gewöhnliche Ursache solcher Varietäten die abnorme Segmentierung der embryonalen Anlage ansehen zu müssen.

F. Pendl nimmt eine Störung in der Anlage des Primitivwirbels in dem Sklerotomgewebe an.

Kirmisson ist der Ansicht, daß selbst nach Auftreten der Knochenkerne eine Anomalie durch Druckverschiebung möglich sei.

V. Putti löst in einer ausführlichen Abhandlung, betitelt „Die angeborenen Deformitäten der Wirbelsäulen", die Frage nach der formalen Genese der metamerischen Anomalien, indem er „den menschlichen Wirbel nicht als einfache morphologische Einheit, sondern als Summe von Teilen, welche infolge des Ursprungs, der Beziehungen, der formalen Variationen und der Funktion, als die echten Elementarformen des Blastems der Wirbelsäule — welche nur in der präostalen Periode der Entwicklung nachweisbar sind — auffaßt". Putti schafft als Grundlage eine Elementarform des Wirbels. Diese Elementarform, wie sie die Puttische schematische Zeichnung (Bild 7) abbildet, ist nur denkbar, wenn

Bild 7.

alle Elemente des Wirbels in einer Periode der Ontogenese zugleich untergebracht sind. Das ist in Wirklichkeit, wie in dem normalen Entwicklungsgang gezeigt wurde, nicht der Fall; denn es folgen die verschiedenen Entwicklungsstadien nacheinander. Das Schema hat den Sinn, die 6 einzelnen, nacheinander entstehenden Bestandteile des Wirbels darzustellen, die unterein-

ander durch die sagittale und die beiden diagonalen Teilungslinien getrennt sind. Die Bedeutung der Teilungslinien kommt bei der Analyse der einzelnen morphologischen Anomalien klar zum Ausdruck.

Putti schildert die Mißbildung des Wirbels als die Folge einer Störung des normalen Evolutionsprozesses der Wirbelsäule, deren Ursachen in ihrem innersten Wesen uns unbekannt und bis auf die phylogenetische Genese zurückreichen oder im Laufe der Ontogenese auftreten. Er sagt: „Ein Fehler in der area vascularis des Embryo, eine Aplasie einiger Medullarwurzeln werden die Ursachen des Fehlens eines vollständigen halben Wirbels bezw. der hinteren Bögen einiger Wirbel sein."

Die morphologischen Variationen des einzelnen Elementes, also die angeborenen Wirbelmißbildungen, gehören nach Puttis Ansicht noch in das Gebiet der normalen Embryologie; sie sind als morphologische Variationen der primären Anlage aufzufassen.

Die angeborenen morphologischen Anomalien sind keine zufälligen Produkte, sondern immer wiederkehrende typische Formen, die sich in den verschiedenen Fällen mit charakteristischen Erscheinungen wiederholen.

Die Elementarform des Wirbels zeigt das Ergebnis mehrerer vereinigter, jedoch genetisch und morphologisch unabhängiger Teile. Bei der Annahme, daß ein oder mehrere Teile des Wirbels sich nicht ausbilden, oder die Teilungslinien zum Teil offenbleiben, erscheinen die verschiedensten morphologischen Anomalien. Indem Putti die einzelnen Möglichkeiten isolierter Kernentwicklung und der Verschmelzung mit den verschiedenen Nachbaranlagen allein oder kombiniert bildet, stellt er an Hand seines umfangreichen pathologisch-anatomischen Materials neun Typen morphologischer Variationen auf; ein Schema (Bild 8), in welchem an zweiter Stelle das Hemiopisthotoxon seinen Platz findet.

Der Fall des Hemiopisthotoxon, als Typ eines Wirbels mit fehlendem hinteren Bogenanteil, ist also eine morphologische Anomalie der primären Anlage. Der linke Bogenkern, vor Beginn des dritten Monats angelegt, ist nach der Ausbildung des unter-

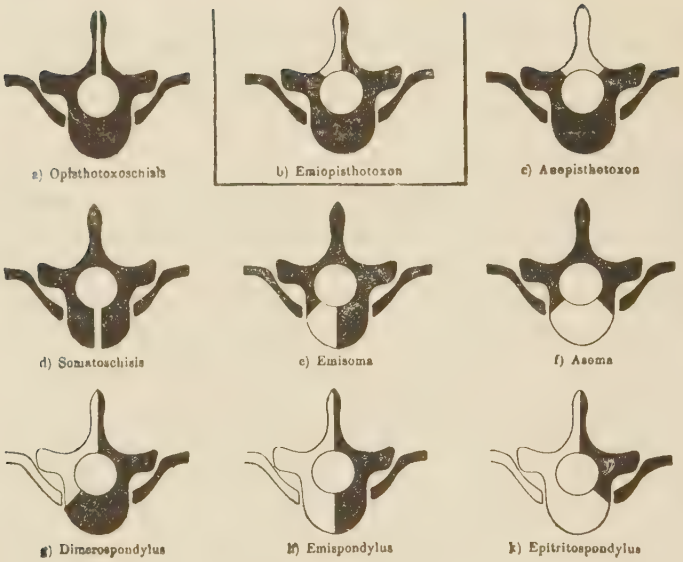

Bild 8.

entwickelten Querfortsatzes bis und im fünften Monat in seiner weiteren Differenzierung des hinteren Bogenanteiles einschließlich des Dornfortsatzes gehemmt und gestört worden.

Der Anthropologe und Erbforscher E. Fischer gibt eine Statistik bekannt, nach welcher 70 % menschlicher Wirbelsäulen pathologisch verändert oder mit irgendwelchen Varietäten belastet sind, und nur 30 % normale Konfiguration zeigen. Diese Zahlen stimmen mit den Angaben anderer Autoren (Braus 32 %) überein; denn an keinem Skeletteil sind Varietäten so häufig wie an der Wirbelsäule. Es ist auffällig, daß gerade die Halswirbelsäule im Verhältnis zu anderen Wirbelsäulenabschnitten besonders viele und mannigfaltige Mißbildungen bietet. Diese Lokalisation erklärt sich wohl aus der komplizierteren Entwicklung dieses Wirbelsäulenabschnittes, der sich nach Rosenbergs „phylogenetischer Umformung" über eine kurze Strecke hin nach zwei Seiten „anzupassen" hat.

Die häufigste Wirbelmißbildung ist bekanntlich die Spina bifida. Sie wurde lange Zeit als das Produkt eines krankhaften,

entzündlichen Prozesses gedeutet. Nach Putti und, wie es heute allgemein bekannt ist, ist die Spina bifida nur eine Folge einer Entwicklungshemmung. Als reines morphologisches Faktum besitzt die Spina bifida keine andere Bedeutung als der Fall des Hemiopisthotoxon, eine Erscheinung, die auf die primäre Konstitution des Wirbels zurückzuführen ist. Da unter Spina bifida sowohl Spaltbildung des Dornfortsatzes wie auch Aplasie der hinteren Bögen verstanden wird, lehnt Putti den Ausdruck Spina bifida als einzige Bezeichnung für die morphologischen Varietäten der hinteren Bögen des Wirbels ab. Er setzt dafür seine in Bild 8 angegebenen Namen ein: Opisthotoxoschisis, Hemiopisthotoxon, Anopisthotoxon, also Spaltbildung, Fehlen eines bezw. beider hinteren Bogenanteile.

Bei Wirbelmißbildungen ist es von Wichtigkeit, zu prüfen, ob sie klinisch hervortretende Erscheinungen im Sinne einer Krankheit auszulösen vermögen. So spielt z. B. bei der Spina bifida der Umstand eine Rolle, daß die Wirbelsäule durch das Fehlen des Schlusses der Wirbelbögen einer bedeutenden Stütze verlustig gegangen ist; Hypertrichosis, Hautanomalien, Myelodysplasie mit Schwäche und Klumpfußbildung können Folgen sein.

Das oben beschriebene Präparat Hemiopisthotoxon zeigt als Nebenbefund, wie bei den Bildern erklärt wurde, eine starke linksgerichtete Dorsolumbalskoliose mit Tiefstand der rechten Darmbeinschaufel. Ein Rückblick auf den Fall läßt erkennen, daß ein Zusammenhang zwischen Hemiopisthotoxon des C 6 und der Dorsolumbalskoliose mehr als fraglich erscheint. Eine Fernwirkung ist nicht anzunehmen.

In der Literatur sind Fälle von reinem Vorkommen von Hemiopisthotoxon nicht bekannt. Die morphologischen Anomalien sind meist mit einer segmentären Variation der Wirbelsäule verbunden. Putti faßt die letzteren als eine Hemmung im Fortschritt der Differenzierung auf. Er zeigt unter seinen zahlreichen Fällen von Wirbelmißbildungen in der vorerwähnten Schrift in Fall 9 der klinischen Fälle ein Hemiopisthotoxon des 12. Brustwirbels, in Kombination mit Opisthotoxoschisis des 11. Brust-

wirbels. Als Vertebraldeformität führt er eine dorsolumbale Kyphoskoliose, als Kostalanomalie 13 Rippen rechts an. Die Deformität ist hier eine Folge der metamerischen Anomalien.

Die isoliert auftretenden, angeborenen Wirbelmißbildungen, wie das Hemiopisthotoxon, sind in ihrer klinischen Bedeutung gering einzuschätzen. Die Menschen, die damit belastet sind, wissen nichts von dem Vorhandensein solcher Anomalien. Als zufälliger Befund erhoben, ist, da meist keine Beschwerden vorliegen, in therapeutischer Hinsicht wenig zu sagen. Eine Behandlung wird selten erforderlich sein, oder sie wird sich nur auf Verhütung weiterer sekundärer Deformitäten beschränken müssen.

LITERATURVERZEICHNIS.

Alexander, B.: Die Entwicklung der knöchernen Wirbelsäule. Fortschritte auf dem Gebiete der Röntgenstrahlen. 1908. Bd. 13, Erg.-Heft.

Bluntschli, H.: Beiträge zur Kenntnis der Variation beim Menschen. Morphologische Jahrbücher. 1910. Bd. 40, Heft 2, S. 195.

Böhm, M.: Ueber die Ursachen der jugendlichen sog. habituellen Skoliose. Fortschritte a. d. Geb. der Röntgenstrahlen. 1907, Bd. 11, S. 24.

Böhm, M.: Untersuchungen über die anatomische Grundlage der jugendlichen seitlichen Rückgratverkrümmungen. Zeitschrift für orthopädische Chirurgie. 1908, Bd. 19, S. 286, 325; und 1908, Bd. 20, S. 535.

Bonnet-Peter: Lehrbuch der Entwicklungsgeschichte des Menschen. Berlin 1922. S. 359.

Corning, H. K.: Lehrbuch der Entwicklungsgeschichte des Menschen. München 1921, S. 180.

Corning, H. K.: Lehrbuch der topograpischen Anatomie. München 1923, S. 617.

Cramer, K.: Beitrag zur Kasuistik der angeborenen Skoliose. Archiv für Orthopädie, Mechanotherapie und Unfallchirurgie 1907, Bd. 5, Heft 4, S. 341.

Fischel, A.: Lehrbuch der Entwicklung des Menschen. Berlin 1929, S. 757.

Fischel, A.: Untersuchungen über die Wirbelsäule und den Brustkorb des Menschen. Anatomische Hefte 1906, Bd. 31, S. 459.

Froriep, A.: Zur Entwicklungsgeschichte der Wirbelsäule. II. Beobachtungen an Säugetierembryonen. Archiv für anatom. und physiolog.-anat. Anthropologie. 1886. Anatom. Abtlg., S. 69.

Gottstein, J. F.: Ueber angeborene Skoliose. Zeitschrift für orthopäd. Chirurgie. 1907, Bd. 18, Heft 3, 4, S. 345.

Kaufmann, F.: Zur Kasuistik der kongenitalen Skoliose. Zeitschrift für orthopäd. Chirurgie. 1913, Bd. 31, S. 102.

Kümmel, W.: Die Mißbildung der Extremitäten durch Defekt, Verwachsung, Ueberzahl. Bibliotheca Medica. Kassel 1895.

Lange, F.: Lehrbuch der Orthopädie. Jena 1922, S. 270.

Meyer-Burgdorff: Oertlich konstitutionell bedingte Wirbelsäulenveränderungen. Bericht in den Verhandlungen der deutschen Röntgengesellschaft. 1931, Bd. 23, S. 11.

Müller, Charl.: Zur Entwicklung des menschlichen Brustkorbes. Morphologische Jahrbücher. 1906, Bd. 35, Heft 4, S. 591.

Pendl, F.: Ein Fall von angeborener Skoliose. Zeitschrift für orthopäd. Chirurgie. 1902, Bd. 10, S. 28.

Putti, V.: Die angeborenen Deformitäten der Wirbelsäule. Fortschritte auf dem Gebiet der Röntgenstrahlen. 1909/10, Bd. 14, S. 285 und Bd. 15, S. 243.

Rosenberg, E.: Ueber die Entwicklung der Wirbelsäule und des Centrale carpi beim Menschen. Morphologische Jahrbücher 1875, Bd. 1, Heft 1, S. 83.

Rosenberg, E.: Ueber eine primitive Form der Wirbelsäule. Morphologische Jahrbücher 1899, Bd. 27, S. 102.

Rosenberg, E.: Die verschiedenen Formen der Wirbelsäule des Menschen und ihre Bedeutung. Jena 1920. I. Teil.

Ruckensteiner, E.: Die normale Entwicklung des Knochensystems im Röntgenbild. Radiologische Praktika 1931, Bd. 15, S. 4.

Schwalbe, E.: Die Morphologie der Mißbildungen des Menschen und der Tiere. Jena 1907. II. Teil.

Staub, H. A.: Eine Skoliotiker-Familie. Zeitschrift für orthop. Chir. 1924, Bd. 43, S. 1.

Walter, H.: Bericht in Verhandlungen der deutschen Gesellschaft für Chirurgie. 1930, 54. Tagung, S. 61.

Wehner, G.: Ein Fall der angeborenen Wirbelsäulen-Anomalie. Zeitschrift für orthopäd. Chirurgie. 1924, Bd. 43, S. 123.

LEBENSLAUF.

Ich, Alfred Heinkele, wurde am 14. Dezember 1905 in Koblenz (Rhein) als Sohn des Kaufmanns Ernst Heinkele geboren.

Nach 4 Jahren Volksschule besuchte ich 9 Jahre das Kaiser Wilhelm-Realgymnasium in Koblenz und erhielt dort Ostern 1925 das Reifezeugnis.

Vom Sommersemester 1925 bis Herbst 1926 studierte ich Jura und Volkswirtschaft in Freiburg/Breisgau; wählte dann das Studium der Medizin, verbrachte die fünf vorklinischen Semester in München und Kiel, wo ich die ärztliche Vorprüfung ablegte. Die klinischen Semester studierte ich in Freiburg/Breisgau und Münster/Westf. Anfang Februar 1932 bestand ich dort mit Erfolg das ärztliche Staatsexamen.